



LAUDO DE ATENDIMENTO

Declaro para os devidos fins que o animal Neguinha, felina, SRD de propriedade de [REDACTED] foi atendido nesta Clínica Veterinária apresentando evisceração em ferida pós cirúrgica.

Guaíra - SP, 16 de junho de 2016

A handwritten signature in black ink, appearing to read "André Viveiros Corona", written over a horizontal line.

Dr. André Luiz Viveiros Corona.
CRMV/SP 14877

FOTOCÓPIA COLORIDA

Raquel Alves da
Escritorinha Autor
LABORATÓRIO DE NOTAS F.
DE L.



AUTENTICAÇÃO
Autentico a presente cópia apresentada a esta serventia
conforme original a mim apresentado, do que dou fé.
VÁLIDO SOMENTE COM O SELO DE AUTENTICIDADE

17 JUN. 2016 VALOR R\$ 3,10

RELIÃO DE NOTAS DE GUAÍRA - SP
Tel.: 1171 3332-1423
1171 3332-1424

LAUDO DE ATENDIMENTO CIRÚRGICO

Aos dez dias do mês de junho do ano de dois mil e dezesseis chegou para atendimento a esta médica veterinária, Dra. Roberta Carvalho da Silva Tasso, CRMV-SP 16.831, Endereço profissional: Rua Homero Pacheco Alves, 2128 – Centro – Franca/SP, que a este laudo subscreve, o animal que atende pelo nome Chaninho, felino, macho, mestiço Siamês, com aproximadamente 7 a 8 meses de vida, de responsabilidade do senhor [REDACTED] encaminhado a esta clínica pela Associação Amigos dos Animais de Guaira (AAAG).

Na anamnese a queixa principal foi que o animal acima descrito, após passar por um procedimento cirúrgico, apresentou apatia, inapetência e sensibilidade ao toque.

No exame clínico, foi constatado que o animal apresentava febre (40,5°C), dor abdominal e uma sutura na linha média abdominal (foto 1 e foto 2), sugestivo de laparotomia.

Diante de tais circunstâncias, fora orientado ao responsável, que o animal deveria passar por cirurgia corretiva. Autorizado o tratamento e as intervenções necessárias fora requerido a expedição de laudo nos termos da responsabilidade técnica, em acordo com o código de ética e disciplina do Conselho Regional de Medicina Veterinária.

Descritivo:

- Presença de incisão na linha média da bolsa escrotal, sem a presença de testículos (sugestivo de orquiectomia)
- Presença de sutura em linha média abdominal (foto 1 e foto 2)
- Reação inflamatória de subcutâneo com presença de fibrina (foto 3), com secreção sero-sanguinolenta e fistula comunicante abdominal subcutânea (foto 4)
- Presença de derrame peritoneal sero-sanguinolento com fibrina, alças intestinais hiperêmicas (foto 5 e foto 6), mesentério hiperêmico, epiplon espessado, avermelhado e aderido

FOTOCÓPIA COLORIDA



Dr.ª Roberta Tasso

Estabelecimento de Assistência Veterinária

Raquel Alves da Silva
Escritório Auxiliar
RELACIONATO DE NOTAS F. 2-3
FOLHAS E TÍTULOS - G. 1-2



AUTENTICAÇÃO
Autenticado e apresentado cópia apresentada a esta serventia
conforme o original e não apresintado, do que dou fé.
VÁLIDO SOMENTE COM O SELO DE AUTENTICIDADE

17 JUN. 2016 VALOR R\$ 3,10

17 JUN. 2016 VALOR R\$ 3,10
LIVRO DE NOTAS DE GUAÍRA - SP
Tel.: 1171 3332-1423
1171 3332-1424

Conduta adotada:

- Lavagem de toda cavidade abdominal e remoção de fibrina
- Debridagem de aderências
- Confeção de neoferidas em musculatura e pele (foto 7 e foto 8)
- Administração de fluidoterapia, antibiótico, anti-inflamatório e analgésicos
- Encaminhamento do animal para internação

Conclusão:

Assim descrevendo o caso diante das técnicas e experiências consagradas pela doutrina, verificou-se a possibilidade de peritonite iatrogênica.

Dra. Roberta Carvalho da Silva Tasso
Médica Veterinária Responsável
CRMV-SP - 16.831



AC
UA
PB

FOTOCÓPIA COLORIDA

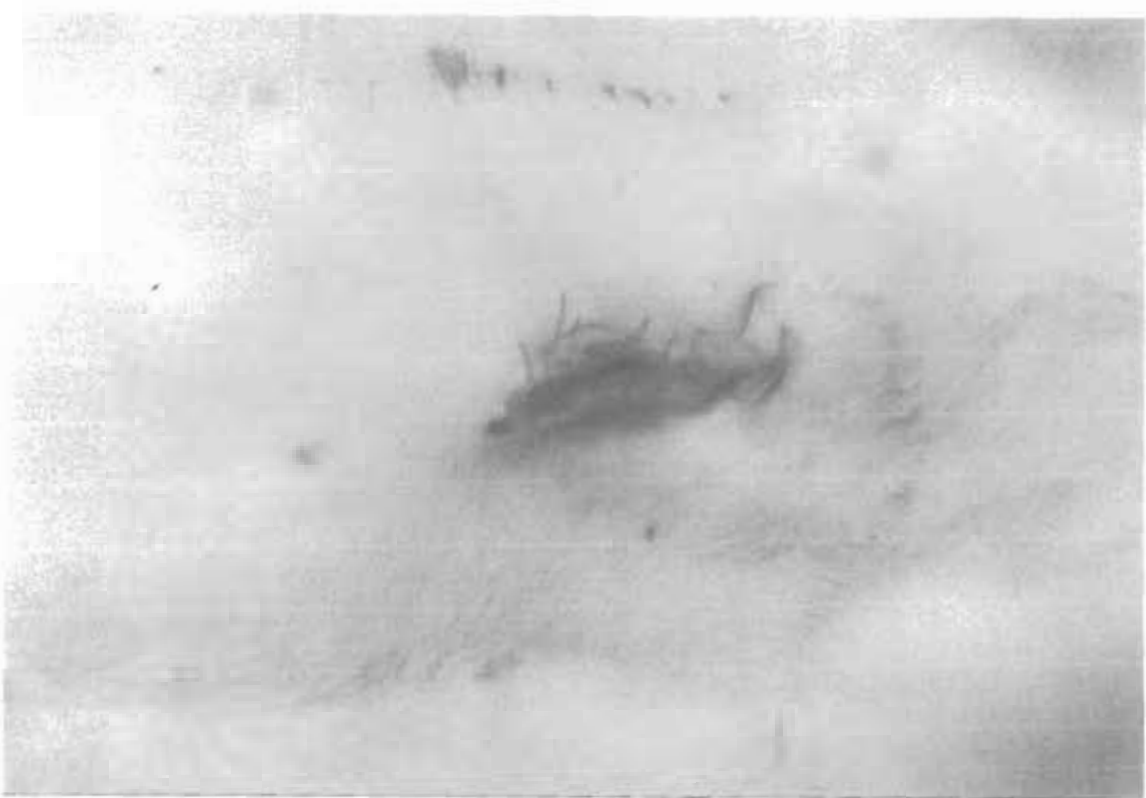Relatório Alves de
Fotografia Aut
DE NOTAS
Foto 1

0345AA0442452
AUTENTICAÇÃO

AUTENTICAÇÃO
Atendo a presente cópia apresentada a esta serventia
e original a mim apresentado, do que dou fé.
VALIDE SOMENTE COM O SELO DE AUTENTICIDADE
17 JUN. 2016 VALOR R\$ 3,10
TABELÃO DE NOTAS DE GUAÍRA - SP
Tel.: 1171 3332-1423
1171 3332-1424



Foto 2



DA
A -
TEB

FOTOCOPIA COLORIDA

Dr.ª Roberta Tasso
Esterilização de Animais Ltda.

Raquel Alves da S.
Escritório Autod...
TABELAÇÃO...
11/06/2016

113682
AUTENTICAÇÃO
0345AA042453

AUTENTICAÇÃO
fazem sua utilização e a presente cópia apresentada a esta serventia
de acordo com o original e o original a mim apresentado, do que dou fé.
SOMENTE COM O SELO DE AUTENTICIDADE
17 JUN, 2016 VALOR R\$ 3,10
TABELIÃO DE NOTAS DE GUAÍRA - SP
Tel.: 1171 3332-1423
1171 3332-1424

Foto 3

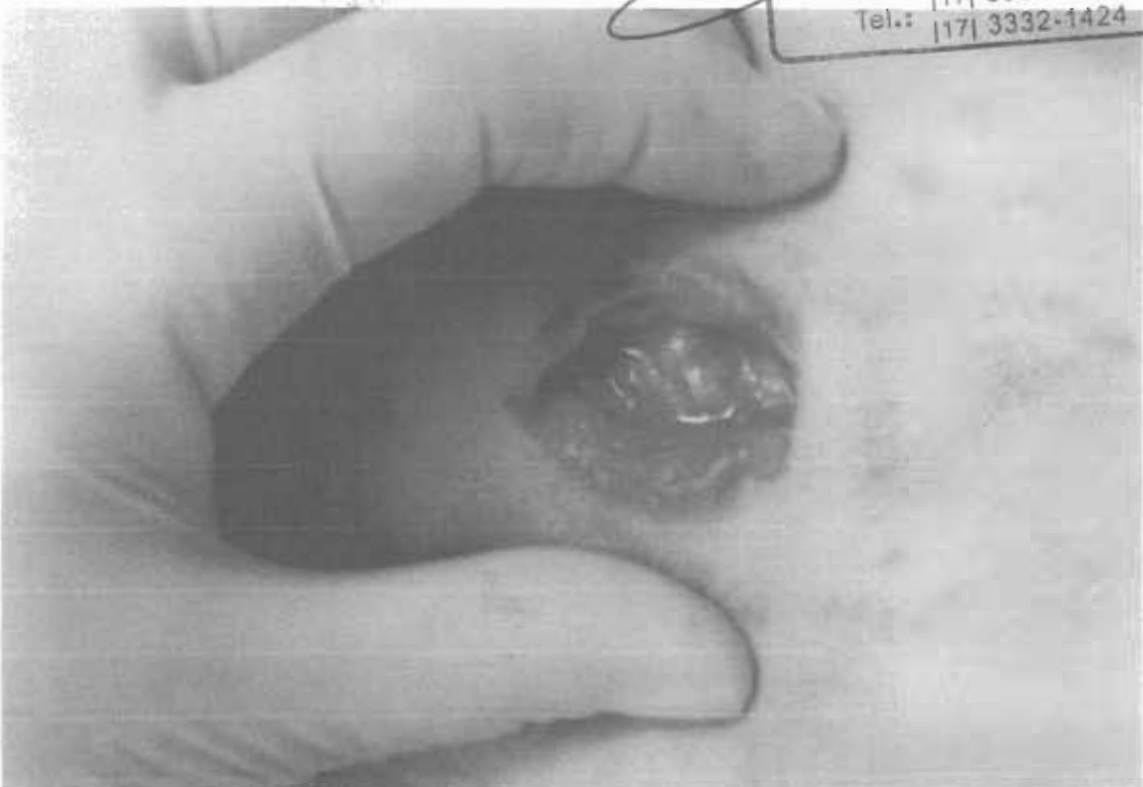
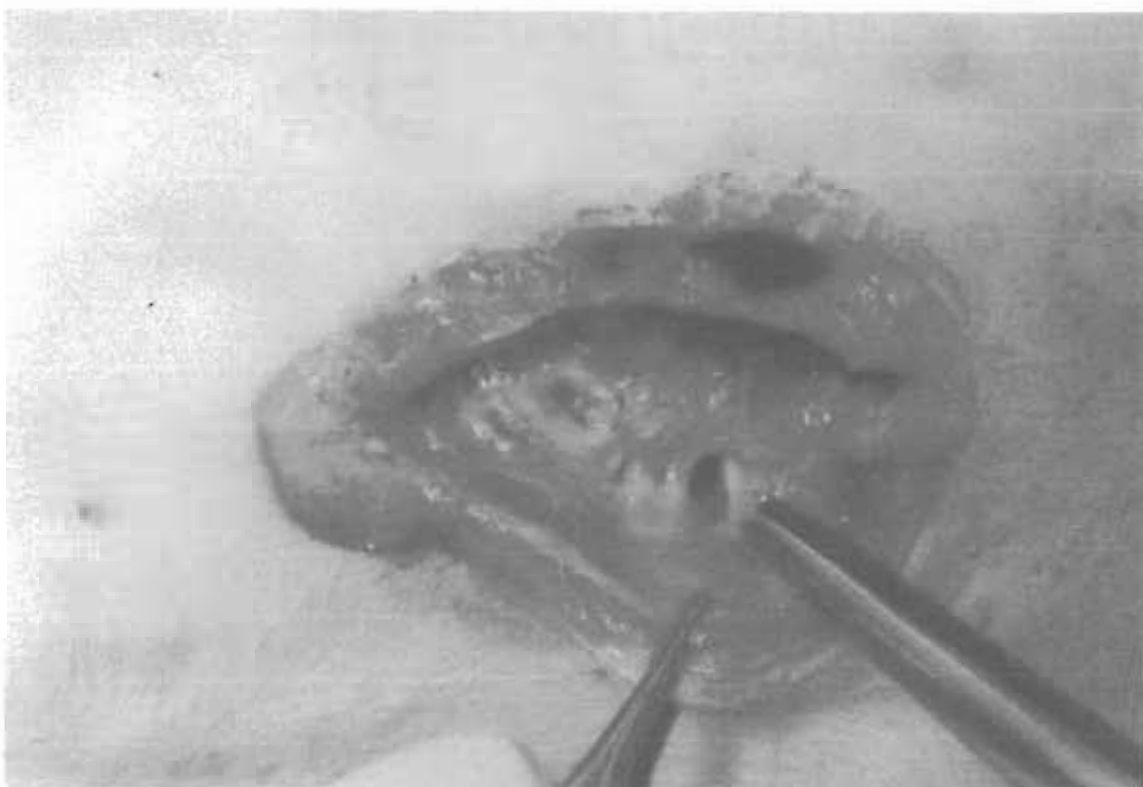

Foto 4



NOTAS
TABELAÇÃO
G
/27

FOTOCÓPIA COLORIDA



Dra. Roberta Tasso

Estabilização de Animais Livres

Raquel Alves da Silva
Escritorinha Autorizada
TABELÃO DE NOTAS 1.2.º PTO
DE LETRAS E NÚMEROS - GUARÁ



AUTENTICAÇÃO
Certifico a presente cópia apresentada a esta serventia
ser conforme o original a mim apresentado, do que dou fé.
VÁLIDO SOMENTE COM O SELO DE AUTENTICIDADE

17 JUN. 2016 VALOR R\$ 3,10

TABELÃO DE NOTAS DE GUARÁ - SP
Tel.: 1171 3332-1423
1171 3332-1424

Foto 5

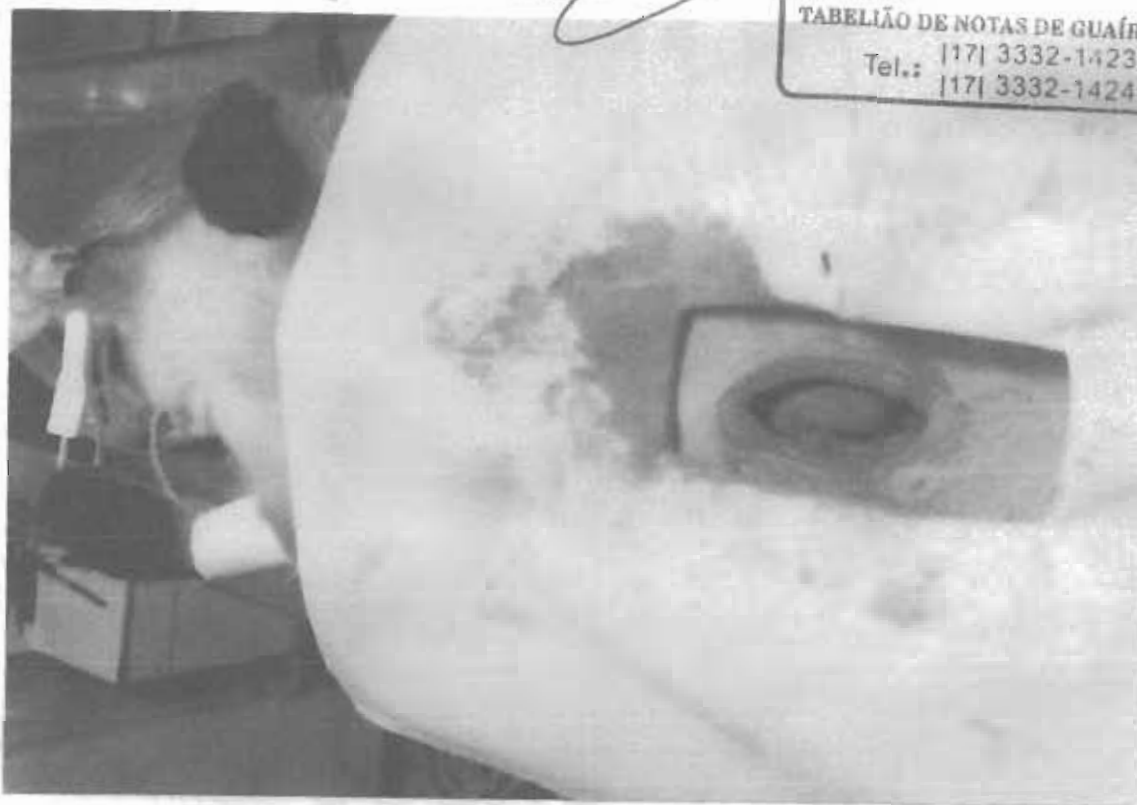
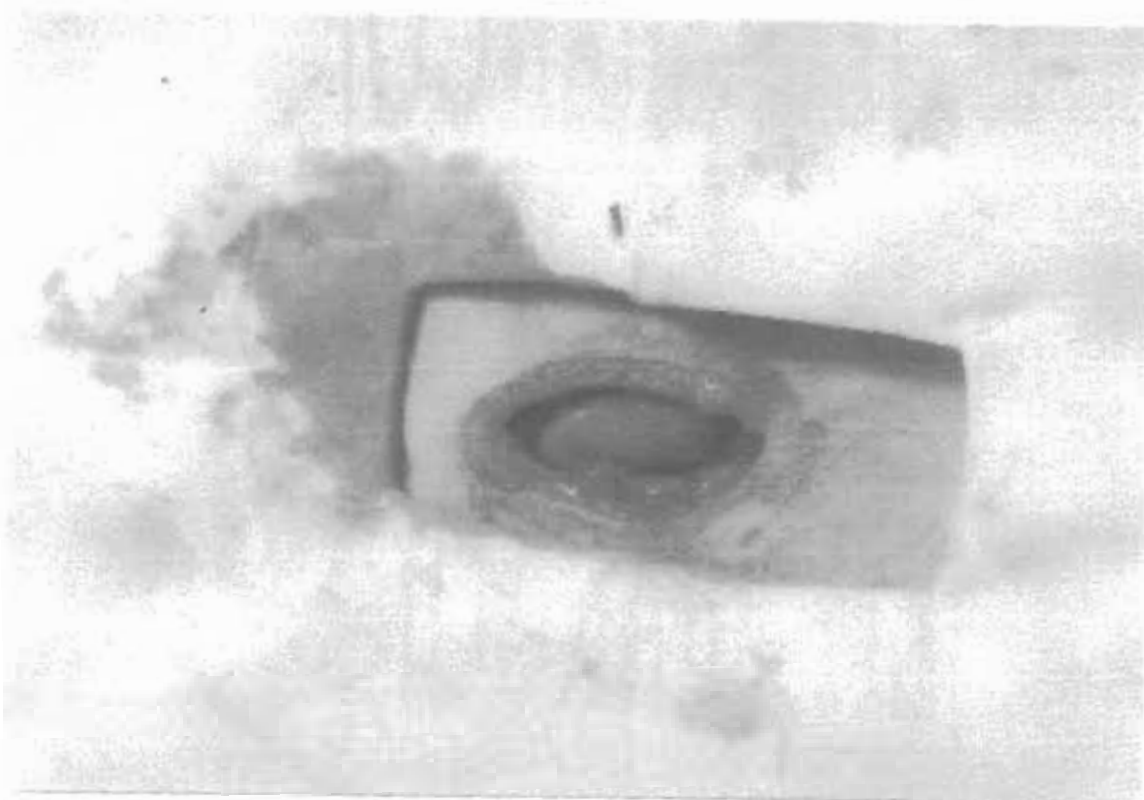


Foto 6



GUARÁ
GUARÁ
PR
IDEA
TRA - SP
TESTE

FOTOCÓPIA COLORIDA



Dr. Roberta Tasso

Esterilização de Animais Livres

Raquel Alves da Silva
Escrevente Autorizada
TABELAMENTO DE NOTAS E 2.ª
DE LETRAS E ÍTALICOS -

Foto 7

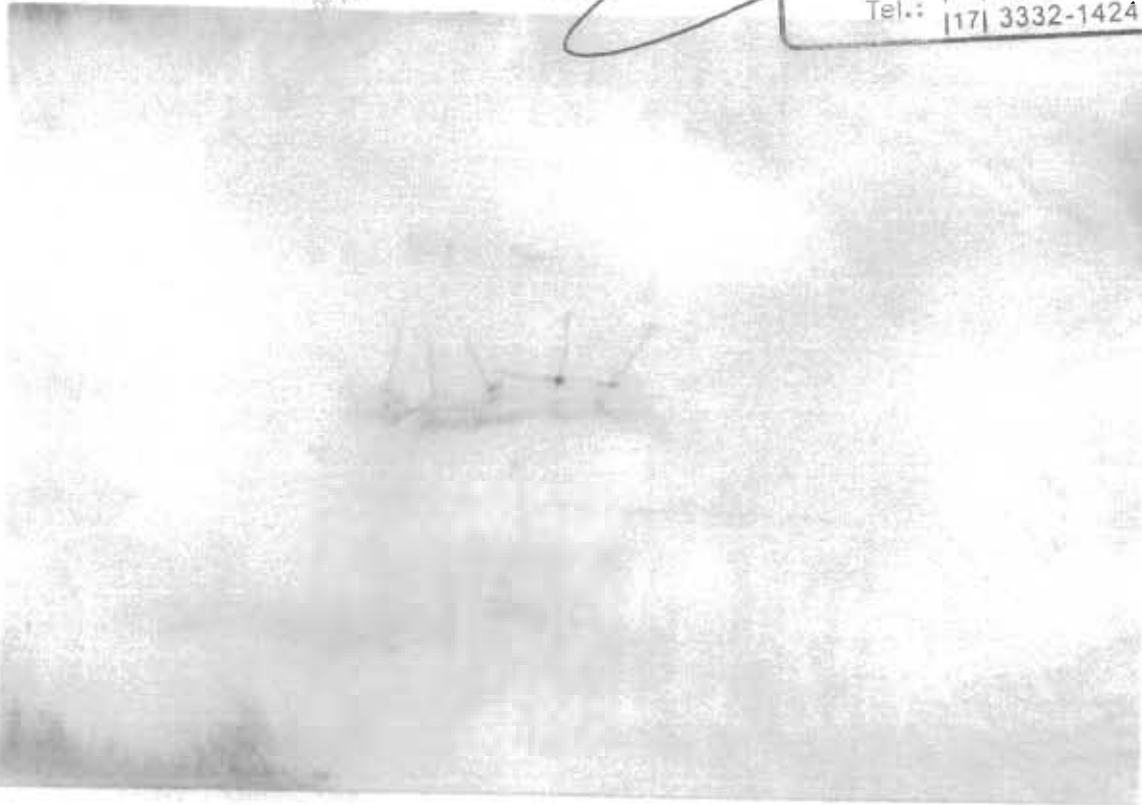

Foto 8



AUTENTICAÇÃO
 Autentica a presente cópia apresentada a esta serventia
 conforme o original a mim apresentado, do que dou fé.
 VÁLIDO SOMENTE COM O SELO DE AUTENTICIDADE

17 JUN. 2016 VALOR R\$ 3,10

TABELÃO DE NOTAS DE GUAÍRA - SP
 Tel.: 1171 3332-1423
 1171 3332-1424

DE
 - SF
 TESTE
 CAR